

**ԵՐԵՎԱՆԻ Մ.ՅԵՐԱՏՈՒ ԱՆՎԱՆ ՊԵՏԱԿԱՆ ԲԺՇԿԱԿԱՆ
ՀԱՄԱԼՍԱՐԱՆ**

ԹԱՄԱՐԱ ՌՈՒԲԵՆԻ ԳԵՎՈՐԳՅԱՆ

**ՕՊՏԻԿԱԿԱՆ ԿՈՅԵՐԵՆՏ ՏՈՄՈԳՐԱՖԻԱՆ ՄԻՈՊԻԿ
ՀԻՎԱՆԴՈՒԹՅԱՆ ԸՆԹԱՑՔԻ ԳԼԱՅԱՏՄԱՆ ՀԱՐՑՈՒՄ**

**ԺԴ.00.19 - «Աչքի հիվանդություններ»
մասնագիտությունը ամբիջակա
գիտություններին թեկնածուի գիտական
աստիճանի հայցման ատենախոսություն**

Ս Ե Ղ Մ Ա Գ Ի Ր

ԵՐԵՎԱՆ - 2018

**ЕРЕВАНСКИЙ ГОСУДАРСТВЕННЫЙ МЕДИЦИНСКИЙ УНИВЕРСИТЕТ
имени М. ГЕРАЦИ**

ГЕВОРКЯН ТАМАРА РУБЕНОВНА

**ОПТИЧЕСКАЯ КОГЕРЕНТНАЯ ТОМОГРАФИЯ
В ОЦЕНКЕ ТЕЧЕНИЯ МИОПИЧЕСКОЙ БОЛЕЗНИ**

АВТОРЕФЕРАТ

**диссертации на соискание ученой степени
кандидата медицинских наук
по специальности 14.00.19 – «Глазные болезни»**

ЕРЕВАН – 2018

Ատենախոսության թեման հաստատված է Երևանի Մ. Հերացու անվան
պետական բժշկական համալսարանի գիտակոորդինացիոն խորհրդի նիստում

Գիտական ղեկավար՝ ր.գ.դ., պրոֆեսոր Ա.Ա. Շաքարյան


Պաշտոնական ընդիմախոսներ՝ ր.գ.դ. Ա.Ռ. Գաբրիելյան
ր.գ.դ., պրոֆեսոր Ա.Վ. Հովակիմյան

Առաջատար կազմակերպություն՝ «Քանաքեր-Զեյթուն» ԲԿ» ՓԲԸ

Ատենախոսության պաշտպանությունը կկայանա 2018թ. մարտի 29-ին ժ. 15⁰⁰-ին
Երևանի Մ. Հերացու անվան պետական բժշկական համալսարանի 025 -
«Ակնաբանություն, ԼՕՌ, ստոմատոլոգիա» մասնագիտական խորհրդի նիստում
(ՀՀ, 0025, ք. Երևան, Կոռյոնի փ., 2):

Ատենախոսությանը կարելի է ծանոթանալ Երևանի Մ. Հերացու անվան
պետական բժշկական համալսարանի գրադարանում:

Սեղմագիրն առաքված է 2018թ. փետրվարի 26 -ին:

Մասնագիտական խորհրդի
գիտական քարտուղար՝  ր.գ.դ., պրոֆեսոր Մ.Մ. Մարգարյան

Тема диссертации утверждена на заседании научно-координационного Совета
Ереванского государственного медицинского университета имени М. Гераци

Научный руководитель: д.м.н., профессор А.А. Шакарян

Официальные оппоненты: д.м.н. А.Р. Габриелян
д.м.н., профессор А.В. Овакимян

Ведущая организация: ЗАО «Медицинский центр
«Канакер-Зейтун»

Защита диссертации состоится 29 марта 2018 года в 15⁰⁰ на заседании
специализированного совета 025 - «Офтальмология, ЛОР, стоматология» при ЕрГМУ
им. М. Гераци (РА, 0025, г. Ереван, ул. Корьюна, 2).

С диссертацией можно ознакомиться в библиотеке ЕрГМУ им. М. Гераци.
Автореферат разослан 26 февраля 2018 года.

Ученый секретарь
специализированного совета՝  д.м.н., профессор М.М. Маркарян

ВВЕДЕНИЕ

Актуальность темы исследования. Близорукость (миопия) является наиболее распространённой патологией органа зрения (Аветисов Э.С., 1988, 1990). Осложнённое течение заболевания – миопическая болезнь – ведущая причина инвалидности по зрению (Либман Е.С., 2000, 2001; Cook С., Foster P., 2012; French A., Ashby R.S., 2013).

Существующие традиционные методы привитальной клинической оценки хода миопической болезни в большинстве своём позволяют «скачкообразно» констатировать появление новых признаков прогрессии болезни, что, по понятным соображениям, весьма часто ограничивает возможности своевременной адекватной терапии заболевания и его осложнений. Это утверждение особенно справедливо для лиц детского и подросткового возрастов, когда, собственно, и начинается развитие близорукости и осуществляется её переход из рефракционной аномалии в инвалидизирующую глазную патологию. Своевременная верификация такого перехода, качественно-количественная оценка глазодонных изменений по ходу развития миопической болезни – важнейшая и актуальная научная и практическая задача современной офтальмологии.

В этом смысле новые перспективы, как показывают первые исследования в этой области, открываются при использовании оптико-когерентной томографии (ОКТ). Методика впервые даёт возможность высокоточной оценки сетчатой и сосудистой оболочек глазного яблока.

Первые работы в этом направлении представляют обнадеживающие результаты. Исследования эти однако носят разрозненный характер, осуществлялись, по большей части, у взрослых миопов, не ставили целью мониторировать и, соответственно, сравнивать и анализировать изменения и закономерности этих изменений в томографических характеристиках у одних и тех же пациентов в течение относительно длительного периода наблюдений.

Следовательно, систематизированные ОКТ-направленные исследования в теории и практике детской офтальмологии, могут предоставить новые важнейшие диагностические инструменты в ходе клинического ведения и перманентной прогностической оценки течения миопической болезни у детей.

Цель исследования. Целью настоящего исследования ставилось выявление посредством оптической когерентной томографии новых этиопатогномичных диагностических признаков возникновения и развития миопической болезни.

Задачи исследования. В соответствии с целью исследования к решению были выставлены следующие задачи:

- качественно-количественная характеристика томографических показателей глаз у офтальмологически здоровых детей и подростков;
- качественно-количественная характеристика томографических показателей глаз у детей и подростков с псевдомиопией и неосложнённой миопией;
- качественно-количественная характеристика томографических показателей глаз у детей и подростков с осложнённой миопией;
- анализ и выделение достоверных патогномичных томографических качественно-количественных признаков миопической болезни у детей и подростков.

Научная новизна работы. Впервые показано, что морфологические качественные и количественные характеристики внутренних оболочек глазного яблока в детском и подростковом возрастах соответствуют таковым у лиц взрослого возраста. Впервые показано, что в ходе прогрессирующего течения близорукости патологические изменения в хориоретинальном комплексе заднего отрезка глазного яблока анатомо-морфологически проявляются вначале истончением темпорального сегмента макулярной зоны сетчатки, позже - истончением слоя нервных волокон сетчатки в назальном сегменте перипапиллярной зоны и далее – снижением рефлективности сетчатой оболочки, выявляемой при оптической когерентной томографии глазного дна. Указанные изменения следует рассматривать в качестве наиболее ранних и, следовательно, клинически пограничных диагностических признаков перехода неосложнённой миопии в осложнённую (по хориоретинальному типу) по ходу её прогрессирующего течения.

Практическая значимость работы. Практическая значимость работы исходит, во-первых, из доказанной необходимости включения оптической когерентной томографии в комплекс традиционного обследования детей и подростков с близорукостью; во-вторых, из получения возможности максимально ранней (доофтальмоскопической) диагностики перехода неосложнённой формы близорукости в осложнённую (по хориоретинальному типу).

Внедрение результатов исследования в практику. Результаты настоящего исследования с 2015 года внедрены в практику лечебной работы республиканского Центра охраны зрения детей и подростков МЗ РА при клинике офтальмологии Первого университетского клинического комплекса «Гераци» Ереванского государственного медицинского университета им. М.Гераци Министерства образования и науки Республики Армения.

Апробация диссертационной работы. Результаты настоящей диссертационной работы докладывались и апробировались на: годовых отчётных научных конференциях ЕрГМУ им. М. Гераци (2013, 2017гг.), совместном заседании кафедры детской офтальмологии и клиники офтальмологии ЕрГМУ им. М. Гераци (2017г.), заседании научно-экспертного совета «Глазные, ЛОР-болезни и стоматология»

ЕрГМУ им. М.Гераци (2017г.), заседании Научно-координационного совета ЕрГМУ им. М. Гераци (2018г.).

Основные положения, выносимы на защиту:

- традиционные клинические методы офтальмологического обследования ограничены в возможностях своевременной (ранней) диагностики начальных хориоретинальных изменений в ходе прогрессирующего течения близорукости, что во многом и предопределяет недостаточную эффективность лечения миопической болезни;

- использование метода оптической когерентной томографии у детей и подростков с близорукостью предоставляет возможность ранней (доофтальмоскопической) диагностики начальных признаков патологических анатомо-морфологических изменений внутренних оболочек глазного яблока при переходе неосложнённой миопии в ходе её прогрессии в осложнённую форму заболевания – миопическую болезнь;

- томографически определяемой триадой признаков «демаркации» неосложнённой близорукости от осложнённой по хориоретинальному типу являются: истончение (уменьшение от нормальных количественных значений) сетчатки в темпоральном сегменте макулярной зоны, истончение (уменьшение от нормальных количественных значений) слоя нервных волокон сетчатки в назальном сегменте перипапиллярной зоны, снижение (качественное изменение) рефлективности сетчатой оболочки; указанные, томографически выявляемые признаки проявляются у детей и подростков с прогрессирующей близорукостью в вышеприведённой последовательности.

Публикации. Основные положения диссертации изложены в восьми опубликованных научных работах.

Объем и структура диссертации. Диссертация изложена на 117 страницах компьютерной верстки и состоит из титульной страницы, оглавления, списка условных сокращений, введения, главы по обзору специальной литературы, главы, характеризующей материал и методы исследования, главы, посвященной результатам собственных исследований и их обсуждению, заключения, выводов, практических рекомендаций, списка использованной литературы, включающего 134 источника специальной литературы: 61 русскоязычный и 73 англоязычных. Диссертация иллюстрирована 21-им рисунком и 16-тью таблицами.

МАТЕРИАЛ И МЕТОДЫ ИССЛЕДОВАНИЯ

Настоящая работа выполнялась в республиканском Центре охраны зрения детей Министерства здравоохранения Армении при клинике офтальмологии Ереванского государственного медицинского университета (ЕрГМУ) имени М. Гераци Министерства образования и науки Армении.

В исследование было вовлечено 103 человека (206 глаз) с близорукостью разных степеней в возрасте от 7 до 15 лет и 25 офтальмологически здоровых лиц того же возраста (50 глаз): всего, таким образом, 128 детей и подростков (256 глаз), которые и послужили материалом настоящей работы.

Подбор офтальмологически здоровых лиц и больных близорукостью, как это видно из табл. 1, старались осуществить с сохранением сравнительного количественного соотношения по возрастным группам:

- 7-10 лет (младшая возрастная группа);
- 11-15 лет (старшая возрастная группа).

Таблица 1.

Распределение обследованных по возрастным группам

Возрастные группы	Число здоровых	Число близоруких	Всего:
Младшая (7-10 лет)	13	53	66
Старшая (11-15 лет)	12	50	62
Всего:	25	103	128

То же самое справедливо при разделении здоровых лиц и больных близорукостью по половому признаку (табл. 2).

Таблица 2.

Распределение обследованных по полу

Пол лиц	Число здоровых	Число близоруких	Всего:
Мальчики	11	51	62
Девочки	14	52	66
Всего:	25	103	128

Все пациенты при первичном осмотре обследовались по единой схеме: анамнестический расспрос; пробы с прикрыванием глаз; исследование характера зрения; исследование функции конвергенции; визометрия; биомикроскопия глазных сред; офтальмоскопия; определение статической рефракции; офтальмометрия; периметрия; исследование цветового зрения; эхиометрия передне-задней оси (ПЗО) глазного яблока; офтальмотонометрия; оптическая когерентная томография заднего отрезка глазного яблока.

Диагноз устанавливали на основании данных анамнеза заболевания, результатов общего офтальмологического обследования и оптико-когерентного томографического (ОКТ) исследования сетчатки.

Клиническая классификация миопов проводилась по Э.С. Аветисову.

Изначальное (при первичном осмотре) распределение миопов по степени близорукости, включая лиц с псевдомиопией (спазмом аккомодации), которые отнесены к близорукости слабой степени, представлено в табл. 3.

Как видно из табл. 3, при первичном подборе больных предпочтение отдавали детям со слабой степенью близорукости (56,3 %).

Такая выборка материала не случайна: согласно задачам исследования, требовалось выявить наиболее ранние, диагностически достоверные признаки перехода неосложнённой миопии в осложнённую по хориоретинальному типу в ходе их оптико-когерентного томографического мониторинга в процессе возможного прогрессирования близорукости, что наиболее наглядно можно было выявить именно у миопов слабой степени (с неосложнёнными формами патологии) – по мере роста у этих детей аметропии.

Таблица 3.

Распределение лиц с близорукостью по степени миопии

Степень миопии	Абс. число	В процентах
Слабая	58	56,3
Средняя	25	24,3
Высокая	20	19,4
Всего:	103	100,0

ОКТ-обследование внутренних оболочек заднего отрезка глазного яблока при первичном осмотре осуществляли у всех офтальмологически здоровых лиц (25 человек), составивших контрольную выборку, и всех детей и подростков с миопией

(103 человека, основная выборка): всего у 128 лиц. При последующем ведении больных с миопией (103 человека) томографические исследования регулярно повторяли у них же в целях сравнительного анализа не реже одного-двух раз в год на протяжении всего срока диспансерного наблюдения и курации; при необходимости – чаще. Сроки наблюдения – от 3-х до 5-ти лет.

Помимо вышеприведённых традиционных клинических методов исследования использовали методы компьютеризированного статистического анализа. Численные усреднения по сравнительному изучению какого-либо признака при двух различных во временных промежутках исследованиях осуществляли методом Стьюдента для парных значений: достоверным признавали результат при $p < 0,05$. При числе более двух рассматриваемых признаков применяли метод ANOVA. При этом при $p < 0,05$ дополнительно использовали метод Тьюка с целью выделения значимого для полученных изменений признака (показателя). Осуществлялся также частотный анализ материала.

Оптическая когерентная томография

В основе метода лежала попытка экспериментального измерения корнеальной абляции после эксимер-лазерного вмешательства в режиме реального времени. Сегодня ОКТ является одним из важнейших современных вспомогательных диагностических методов в офтальмологии. ОКТ-исследования в офтальмологической клинике ЕГМУ проводились по международным стандартным протоколам при помощи прибора «Stratus OCT-3» («Carl-Zeiss Meditec», США) (рис. 1).



Рис. 1. *Оптический когерентный томограф «Stratus OCT-3» (производство «Carl-Zeiss Meditec», США): модель 3000 (Instrument and Stratus Review Software Version 6.0)*

Благодаря имеющемуся в сканере ОКТ-3 софту, возможен сравнительный анализ результатов. Здесь ещё раз отметим, что до сегодняшнего дня не проводилось

исследований по характеристике нормальных показателей ОКТ-исследования в детском возрасте.

Методика работы

Исходя из задач исследования, методика работы заключалась в следующем.

Первый этап преследовал цель выявить усреднённые ОКТ-показатели у детей в норме.

Выше уже отмечали, что на сегодня все общепринятые нормальные показатели томографического исследования достоверно выявлялись лишь у взрослых лиц.

Корректная трактовка когерентной томографии у близоруких детей с ожидаемой патологией внутренних оболочек глазного яблока требовала достоверных представлений о томографической норме именно в детском возрасте. Поэтому первым этапом работы определили нормальные (усредненные) показатели центральной сетчатки у офтальмологически здоровых детей и подростков.

Далее по приведённой выше схеме проводили обследование лиц с миопией применением, помимо традиционных, метода оптической когерентной томографии по ходу наблюдения и ведения их в клинике.

Мониторинговые исследования осуществляли один-два раза в год на протяжении не менее трёх лет, в части случаев – до пяти лет. Фиксировали отсутствие или появление ОКТ-изменений, очерёдность их проявления, количественно-качественные характеристики этих изменений в динамике – в процессе клинического ведения детей и подростков с миопией.

Рассматривали получаемые данные в контексте сравнительной оценки рутинных и томографических признаков перехода неосложнённой миопии в осложнённую: особое место при этом уделяли выделению ранних признаков диагностической ОКТ-«демаркации» начала осложнённого течения близорукости по хориоретинальному типу.

РЕЗУЛЬТАТЫ СОБСТВЕННЫХ ИССЛЕДОВАНИЙ

Результаты исследований офтальмологически здоровых детей

Данный этап работы преследовал цель выявить усреднённые показатели нормы оптико-когерентного томографического исследования у офтальмологически здоровых детей и подростков. Для объективного мониторинга и дифференциации появления и развития миопических осложнений сосудисто-сетчатого комплекса прежде всего следовало руководствоваться нормальными показателями ОКТ-исследования у детей, чего в доступной литературе мы не выявили.

Для решения этой задачи была подобрана группа офтальмологически здоровых детей 25 человек (50 глаз): 13 детей в возрасте 7-10 лет, 12 – в возрасте 11-15 лет; из них 11 мальчиков и 14 девочек. Группой основных традиционных исследовательских методик рассматриваемый контингент детей был верифицирован как здоровый без моно- или бинокулярных дисфункций.

Исследование посредством оптической когерентной томографии проводили по методике, описанной выше. Здесь (у здоровых детей) и далее (у детей с близорукостью) оценивали: толщину макулы (её парафовеолярных зон); толщину слоя нервных волокон сетчатки (СНВС) перипапиллярной зоны; рефлективность сетчатой оболочки.

При этом, если первые два показателя оценивали количественно с точностью до 0,01 мкм (толщину макулы и толщину СНВС), то рефлективность сетчатки характеризовали качественно: «выраженная рефлективность» (норма), «умеренная рефлективность», «слабая рефлективность».

Исходя из цели и задач настоящей работы, нами для унификации рассматриваемого материала и, соответственно, последующего корректного мониторинга выделенных томографических показателей, к применению были избраны и использовались: а) при исследовании макулы – рабочий протокол «Картирование толщины макулы», б) при исследовании СНВС – рабочий протокол «Быстрый анализ толщины слоя нервных волокон сетчатки».

На рисунках 2 и 3 приведены типичные примеры приборного картирования макулярной зоны и СНВС перипапиллярной зоны по этим протоколам у одного из офтальмологически здоровых детей.

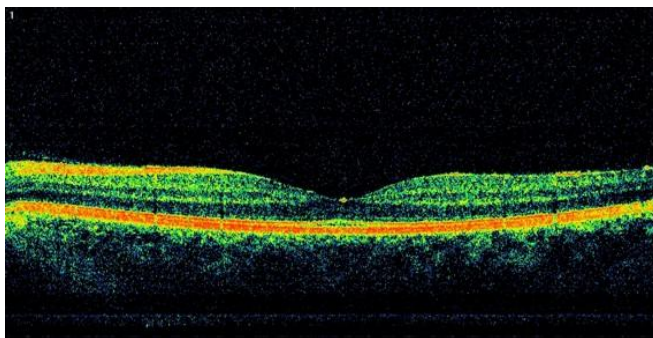


Рис. 2. Типичная ОКТ-картина макулярной области у офтальмологически здоровых лиц.

При последующей обработке томографических значений девятисекторальное картирование рассматриваемых зон усредняли до четырёх квадрантов: верхний, внутренний, нижний и наружный.

После анализа 50 офтальмологически здоровых глаз (25 детей), обследованных методом ОКТ, пришли к следующему заключению о средненормальных значениях толщины макулярной зоны и средненормальных значениях толщины СНВС перипапиллярной зоны у здоровых детей. Нормальная толщина макулярной (парафовеолярной) зоны у детей: в верхнем квадранте $252,61 \pm 16,00$ мкм, во внутреннем квадранте $238,72 \pm 13,27$ мкм, в нижнем квадранте $239,63 \pm 15,86$ мкм, в наружном квадранте $257,30 \pm 17,58$ мкм. Нормальная толщина СНВС перипапиллярной зоны у детей равнялась: в верхнем квадранте $113,40 \pm 12,00$ мкм, во внутреннем квадранте $75,12 \pm 10,50$ мкм, в нижнем квадранте $140,30 \pm 11,22$ мкм, в наружном квадранте $80,10 \pm 11,40$ мкм.

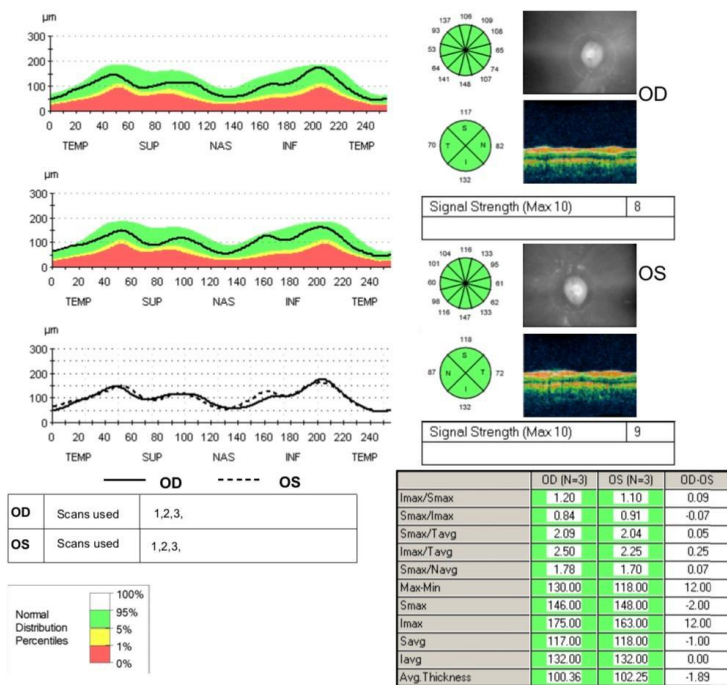


Рис. 3. Типичное картирование ОКТ перипапиллярной зоны у офтальмологически здоровых лиц.

Как уже указывали выше, третий из рассматриваемых показателей (качественный) приборно картированная рефлективность сетчатой оболочки. У всех 25 детей (50 глаз) она была оценена как выраженная (нормальная). Отметим здесь также, что повторный осмотр этих же детей через 3-5 лет, несмотря на некоторое увеличение клинической рефракции у большей части из них (в 20 случаях из 25) в среднем на 0,5-1,0 дптр, не выявил сколько-нибудь достоверных изменений в приведённых выше количественных значениях толщины центральной сетчатки, равно как и в качестве рефлективности сетчатой оболочки.

Таким образом, впервые определены и выведены нормальные томографические значения центральной сетчатки у детей, что позволило с учётом этих данных максимально объективизировать в дальнейшем трактовку ОКТ-изменений (равно как и отсутствие таковых) у детей с близорукостью.

Результаты исследований детей с близорукостью

К исследованию было привлечено 103 ребёнка (206 глаз) с миопией различных степеней в исходном (по дате первичного осмотра) возрасте 7-15 лет. Близорукость слабой, средней и высокой степеней, соответственно, выявлена у 58, 25 и 20 детей. Обследование по приведённой единой исследовательской схеме проводили у всех лиц с близорукостью как при первичном осмотре, так в ходе последующего динамического наблюдения в течение 3-5 лет. Исходя из цели и задач настоящей работы, в первую очередь старались выделить аномальные томографические признаки, достоверно отличающиеся от показателей нормы.

Результаты исследований детей с близорукостью высокой степени

Оптико-когерентная томография (ОКТ) центральной сетчатки проводилась по означенным выше протоколам. Оценивались толщина макулярной зоны, толщина перипапиллярной зоны, рефлективность сетчатки. Макулярная зона сетчатки у лиц с высокой миопией оказалась растянутой почти у всех обследованных в наружном квадранте ($p < 0,05$). В существенно меньшей степени это проявилось в верхнем и нижнем квадрантах и почти осталась неизменной во внутреннем квадранте макулярной зоны ($p < 0,05$). При исследовании слоя нервных волокон сетчатки (СНВС) в перипапиллярной зоне получили следующую картину. Более чем в половине случаев истончённой оказалась сетчатка внутреннего квадранта – на 24 глазах из 40 у детей с высокой степенью миопии ($p < 0,05$). В полтора-два раза реже это наблюдалось в остальных квадрантах этой зоны.

Создаётся впечатление, что растяжение заднеполюсной сетчатки у обследованных нами высоких миопов заметно выраженнее затрагивает латеральные от

макулы и медиальные от диска зрительного нерва участки с частичным охватом вертикальных (верхней и нижней) границ при относительной сохранности толщины собственно центральной части сетчатой оболочки – в области между макулой и диском зрительного нерва (не менее, чем в половине случаев). Выявленное обстоятельство позволяет с известной степенью осторожности предположить, что собственно растяжение фиброзной капсулы глаза и, соответственно, сетчатой оболочки при осевой миопии начинается меридианально и вне центральной сетчатки: вероятнее всего с её периферических участков. Очевидно, в ходе прогрессии близорукости постепенно вовлекаются в процесс парацентральные зоны и позже, следующим этапом – собственно центр сетчатой оболочки.

Сравнение данных первичного обследования ОКТ с последующими у этих же больных позволяет констатировать, что, во-первых, как в макулярной, так и в перипапиллярной зонах центральной сетчатки продолжается её растяжение; во-вторых, сохраняются ранее проявившиеся тенденции по преимущественному истончению темпорального сегмента макулярной зоны и назального сегмента перипапиллярной. При этом истончение наружного макулярного квадранта проявляется чаще и интенсивнее, чем растяжение назальной части СНВС перипапиллярной зоны. В-третьих, активнее вовлекаются в процесс вертикальные квадранты (верхние и нижние) обеих зон. В-четвёртых, более ригидной к растяжению (истончению) продолжают оставаться назальные квадранты макулярной и темпоральные квадранты перипапиллярной зон.

Последовательность растяжения центральной сетчатки оказалась следующей: исключительно в темпоральном квадранте макулярной зоны с сохранностью толщины в остальных квадрантах макулы и перипапиллярной сетчатки, с присоединением к растяжению темпорального квадранта макулярной зоны вертикальных квадрантов этой зоны и назального квадранта перипапиллярной, с присоединением к растянутому темпоральным, верхним и нижним квадрантам макулярной зоны, назальному квадранту перипапиллярной зоны и вертикальных квадрантов этой зоны.

При сравнительной оценке рефлексивности сетчатой оболочки у детей с высокой степенью близорукости следует признать, что в ходе мониторинга этого показателя также отмечали его смещение в патологическую сторону: если выраженной (нормальной) она признана в четверти случаев – на 9 глазах из 40, то ослабленной и резко ослабленной, соответственно, на 14 и 17 глазах.

Результаты исследований детей с близорукостью средней степени

Оптико-когерентная томография (ОКТ) центральной сетчатки проводилась по означенным выше протоколам. Больные со средней степенью близорукости группировались по толщине, соответственно, макулярной и перипапиллярной зон (по результатам первичного обследования). Макулярная зона сетчатки у лиц со средней степенью миопии оказалась растянутой на трети обследованных глаз в наружном квадранте ($p < 0,05$): на 16 глазах из 50. В существенно меньшей степени это проявилось в верхнем и нижнем квадрантах и осталась почти неизменной во внутреннем квадранте макулярной зоны ($p < 0,05$). При исследовании слоя нервных волокон сетчатки (СНВС) в перипапиллярной зоне получили следующую картину. Более чем в половине случаев истончённой оказалась сетчатка внутреннего квадранта – на 30 глазах из 50 у 25 детей со средней степенью миопии ($p < 0,05$). Весьма редко это наблюдали в остальных квадрантах этой зоны. Растяжение заднеполюсной сетчатки у обследованных нами миопов средней степени также, как и у лиц с высокой близорукостью, заметно выраженнее затрагивает латеральные от макулы и медиальные от диска зрительного нерва участки с частичным охватом вертикальных (верхней и нижней) границ при относительной сохранности толщины собственно центральной части сетчатой оболочки – в области между макулой и диском зрительного нерва (почти во всех случаях). Сравнение данных первичного обследования ОКТ с последующими у этих же больных позволяет констатировать: во-первых, как в макулярной, так и в перипапиллярной зонах центральной сетчатки продолжается её растяжение; во-вторых, сохраняются первично зафиксированные тенденции по преимущественному истончению темпорального сегмента макулярной зоны и назального сегмента перипапиллярной; истончение наружного макулярного квадранта проявляется чаще и интенсивнее, чем растяжение назальной части СНВС перипапиллярной зоны. Чаще, чем при первичном осмотре задействованы в процесс вертикальные квадранты (верхние и нижние) обеих зон. Ригидной к растяжению (истончению) продолжают оставаться назальные квадранты макулярной и темпоральные квадранты перипапиллярной зон. Указанные закономерности практически совпадают с таковыми же, выявленными у детей с высокой степенью близорукости.

Последовательные этапы растяжения центральной сетчатки у лиц со средней степенью миопии следующие: вначале исключительно в темпоральном квадранте макулярной зоны с сохранностью толщины в остальных квадрантах макулы и перипапиллярной сетчатки, с последующим присоединением к растяжению

темпорального квадранта зоны макулы вертикальных квадрантов этой же зоны и назального квадранта зоны СНВС.

При мониторинге изменений рефлективности сетчатой оболочки выраженной (нормальной) она признана опять-таки в большинстве случаев – на 40 глазах из 50; ослабленной и резко ослабленной, соответственно, на 6 и 4 глазах.

Результаты исследований детей с близорукостью слабой степени

Оптико-когерентная томография (ОКТ) центральной сетчатки проводилась по означенным выше протоколам. Макулярная зона сетчатки у лиц со слабой степенью миопии оказалась истончённой на 2/3 обследованных глаз и исключительно в наружном квадранте ($p < 0,05$): на 78 глазах из 116 (67,2 %). Практически полностью сохранными в этой зоне оказались остальные сегменты ($p < 0,05$). При исследовании слоя нервных волокон сетчатки (СНВС) в перипапиллярной зоне получили следующую картину. Почти в половине случаев истончённой оказалась сетчатка внутреннего квадранта – на 49 глазах (42,2 %) из 116 у детей со слабой степенью миопии ($p < 0,05$). Весьма редко это наблюдали в верхнем и нижнем квадрантах этой зоны: примерно, в 12,0 % случаев. Одновременно, у всех обследованных этой группы пациентов СНВС оказался сохранным в наружном квадранте перипапиллярной зоны. Растяжение заднеполюсной сетчатки у обследованных нами миопов слабой степени также, как и у лиц с высокой и средней степенями близорукости, заметно выраженнее затрагивает латеральные от макулы и медиальные от диска зрительного нерва участки с частичным охватом вертикальных (верхней и нижней) границ при полной сохранности толщины собственно центральной части сетчатой оболочки – в области между макулой и диском зрительного нерва. При оценке рефлективности сетчатой оболочки выраженной (нормальной) она признана на всех 116 глазах.

Сравнение данных первичного обследования ОКТ с последующими у этих же больных позволяет констатировать: во-первых, как в макулярной, так и в перипапиллярной зонах центральной сетчатки продолжается её растяжение; во-вторых, сохраняются первично зафиксированные тенденции по преимущественному истончению темпорального сегмента макулярной зоны и назального сегмента перипапиллярной; истончение наружного макулярного квадранта проявляется чаще и интенсивнее, чем растяжение назальной части СНВС перипапиллярной зоны. Вертикальные квадранты (верхние и нижние) обеих зон истончаются значительно реже и позже вышеозначенных. Ригидной к растяжению (истончению) продолжают оставаться назальные квадранты макулярной и темпоральные квадранты пери-

папиллярной зон. Указанные закономерности практически совпадают с таковыми же, выявленными у детей с высокой и средней степенями близорукости.

Наиболее типичной характеристикой по иллюстрации картины ОКТ центральной сетчатки у лиц со слабой степенью близорукости является: существенное истончение темпорального квадранта макулярной зоны при полной сохранности толщины вертикальных и назального квадранта той же зоны. Слой нервных волокон сетчатки перипапиллярной зоны на томографии – без изменений в вертикальных и темпоральном квадрантах и с растяжением (истончением) в назальном квадранте. При этом подчеркнём, что величина истончения (уплощения) наружного квадранта макулы от её исходных нормальных метрических значений выраженнее таковой же во внутреннем квадранте СНВС.

При мониторинговой оценке рефлексивности сетчатой оболочки выраженной (нормальной) она признана опять-таки во всех случаях – на 116 глазах 58 детей со слабой степенью близорукости.

ВЫВОДЫ

1. Определяемая оптико-когерентной томографией нормальная толщина центральной части сетчатки у детей и подростков в верхнем, внутреннем, нижнем и наружном квадрантах макулярной зоны, соответственно, равняется $252,61 \pm 16,00$ мкм, $238,72 \pm 13,27$ мкм, $239,63 \pm 15,86$ мкм и $257,30 \pm 17,58$ мкм.

2. Определяемая оптико-когерентной томографией нормальная толщина центральной части сетчатки у детей и подростков в верхнем, внутреннем, нижнем и наружном квадрантах перипапиллярной зоны, соответственно, равняется $113,40 \pm 12,00$ мкм, $75,12 \pm 10,50$ мкм, $140,30 \pm 11,22$ мкм и $80,10 \pm 11,40$ мкм.

3. У детей и подростков с псевдомиопией, миопией слабой и средней степеней нормальные качественно-количественные характеристики оптико-когерентного томографического исследования, прямо коррелирующие с нормальными или близкими к ним данными рутинных исследовательских методик, могут рассматриваться в качестве благоприятных прогностических признаков, свидетельствующих о неосложнённой форме заболевания.

4. Ранними прогностическими томографическими признаками неблагоприятного, осложнённого (по хориоретинальному типу) течения близорукости у детей и

подростков являются истончения центральной части сетчатки в темпоральном квадранте макулярной зоны и назальном квадранте перипапиллярной зоны.

5. Последовательность проявления томографических признаков осложнённого (по хориоретинальному типу) течения миопической болезни у детей следующая: истончения центральной части сетчатки вначале в темпоральном квадранте макулярной зоны и назальном квадрантах перипапиллярной зоны, далее – в верхнем и нижнем квадранте обеих зон, снижение рефлексивности сетчатки.

6. Томографические признаки осложнённого (по хориоретинальному типу) течения близорукости у детей и подростков предшествуют таковым, определяемыми рутинными методами исследования, имеют достоверное прогностическое значение.

ПРАКТИЧЕСКИЕ РЕКОМЕНДАЦИИ

1. Метод оптической когерентной томографии центральной части сетчатки у детей и подростков с псевдомиопией и миопией различных степеней рекомендуется включить в комплекс стандартной схемы обследования этих больных.

2. Исследования центральной части сетчатки методом оптической когерентной томографии рекомендуется осуществлять у детей и подростков с близорукостью не реже одного раза в год на протяжении всего периода их ведения.

3. В целях более достоверной сравнительной клинической оценки и прогнозирования течения близорукости у детей и подростков в ходе их мониторингового ведения в детской офтальмологической практике рекомендуется наряду с рутинными исследовательскими методиками соразмерять данные последних с томографически определяемыми характеристиками толщины центральной части сетчатки, в частности, в наружном и вертикальных квадрантах макулярной зоны, внутреннем и вертикальных квадрантах перипапиллярной зоны.

СПИСОК НАУЧНЫХ РАБОТ, ОПУБЛИКОВАННЫХ ПО ТЕМЕ ДИССЕРТАЦИИ

1. Геворкян Т.Р. Оптикокогерентная томография прибором “Stratus OCT” в верификации некоторых офтальмопатологий // Сборник научных статей, посвященный 50-летию юбилею офтальмологической клиники «Канакер-Зейтун». - Ереван, 2012. - С. 47-48.
2. Gevorgyan T.R. Optical coherence tomography in propaedeutics of eye diseases // The New Armenian Med. Journal. – Yerevan, 2013. – Vol. 7. - N 4. - pp. 68-74.
3. Геворкян Т.Р., Шакарян А.А. Характеристика томографических показателей глаз у детей с несложненной миопией // Сборник научных статей: "Годовая научная конференция Ереванского государственного мед. университета им. Гераци." – Ереван, 2013. – т. II. - С. 216-219.
4. Шакарян А.А., Агаян Л.Д., Геворкян Т.Р., Базинян Л.Э. Клиническая оценка состояния глазных оболочек в раннем прогнозировании прогрессирующего течения близорукости у детей // Сборник научных статей "Годовая научная конференция Ереванского государственного медицинского университета им. Гераци." – Ереван, 2013. – т. II. - С. 321-326.
5. Геворкян Т.Р. «Казуистический» томографический признак прогрессирования близорукости у детей // Сборник материалов конференции детских врачей Армении. – Ереван, 2014. - С. 170-172.
6. Геворкян Т.Р., Шакарян А.А. Результаты томографических исследований детей с близорукостью // «Современные проблемы клинической медицины»: сборник научных статей. – Ереван, 2014. - С. 435-437.
7. Gevorgyan T.R., Shakaryan A.A. The initial tomographic sign of the progressing cours of myopia // The New Armenian Med. Journal. – Yerevan, 2017. – Vol. 11. – N 3. - p. 83.
8. Геворкян Т.Р. Новые этиопатогномоничные диагностические показатели возникновения и развития миопической болезни у детей и подростков // Вопросы теоретической и клинической медицины. – Ереван, 2018. – № 1 (118). – Т. 21. - С. 51- 54.

**ՕՊՏԻԿԱԿԱՆ ԿՈՐԵԿԵՆՏ ՏՈՄՈԳՐԱՖԻԱԿԱՆ ՄԻՈՊԻԿ
ՅԻՎԱՆԴՈՒԹՅԱՆ ԸՆԹԱՑՔԻ ԳՆԱՅ ԱՏՄԱՆ ՅԱՐՑՈՒՄ**

ԱՄՓՈՓՈՒՄ

Ընդունված համընդհանուր ակնաբուժական հետազոտական մեթոդների և օպտիկական կոհերենտ տոմոգրաֆիայի համատեղ օգտագործման արդյունքում վերլուծվել են 7-15 տարեկան 128 անձանց՝ 25 ակնաբուժության առումով առողջ երեխաների և դեռահասների, ինչպես նաև 103 կարճատեսության տարբեր աստիճաններով երեխաների ցանցենի-անոթային համակարգի կենտրոնական հատվածը: Տոմոգրաֆիկ հետազոտությունն իրականացվել է գործառական առումով առավել կարևոր հատվածներում՝ ցանցենու կենտրոն (մակուլյար և հարպապիլյար զոնաներ): Տոմոգրաֆիկ հետազոտման արդյունքները դետալիզացիայի ենթարկելու նպատակով նկարագրվում էր աչքի հատակի հետազոտվող յուրաքանչյուր մաս՝ ներքին, վերին, արտաքին և ստորին քառակողմերով: Որպես աշխատանքային պրոտոկոլներ են օգտագործվել միջազգային ընդունված, առավել հաճախակի օգտագործվող և ինֆորմատիվ պրոտոկոլները (մակուլայի հաստության տեղակայման նկարագրում, ցանցենու նյարդաթելերի շերտի հաստության արագ վերլուծություն): Առաջին անգամ ստացվել են օպտիկական կոհերենտ տոմոգրաֆիայի (ՕԿՏ) ընդհանրացված տվյալներ առողջ երեխաներից, որոնք էլ հիմք են հանդիսացել համեմատական վերլուծություն կատարել կարճատեսությամբ տառապող երեխաների նույնանուն տվյալների հետ: Կարճատեսությամբ երեխաների հետազոտությունը կատարվել է առաջնային զննման ժամանակ, հետագայում տարին առնվազն մեկ անգամ 3-5 տարիների ընթացքում:

Մեփական հետազոտության արդյունքներով պարզ է դարձել, որ միոպիայի աճի պայմաններում նկատվում է, որ ցանցենու հյուծումը սկսվում է մակուլյար զոնայի արտաքին քառակողմից, որին հետագայում միանում է հար-

պապիյար զոնայի ներքին քառակողմը: Գործընթացի հարաճման ժամանակ միանում են նաև վերը նշված երկու զոնաների ուղղահայաց քառակողմերը:

Հատկանշական է, այն փաստը, որ հետազոտման հետևյալ համընդհանուր մեթոդների կատարման ժամանակ՝ օֆթալմոսկոպիա, օֆթալմոքրոմոսկոպիա, էխոբիոմետրիա, ցածր աստիճանի կարճատեսությամբ 58 երեխաների մոտ որևէ դեպքում, կրկնակի հետազոտության ժամանակ մեկ տարի անց, չի արձանագրվել ստատիկ ռեֆրակցիայի սկզբնական ցուցանիշների, աչքի հատակի, սկնագնդի առաջահետին առանցքի երկարության որևէ շեղում:

Առանձնահատուկ հետաքրքրություն է ներկայացնում օֆթալմոտոնուսի վիճակի դինամիկ համեմատական վերլուծությունը: Չնայած որևէ դեպքում չի հայտնաբերվել ներակնային ճնշման ախտաբանական բարձր ցուցանիշներ, միջին ու բարձր աստիճանի զարգացման հակվածությամբ միոպիայով երեխաների մոտ նկատվում էր հարաբերականորեն բարձր օֆթալմոտոնուս: Հիվանդության ընթացքի կայունացման պայմաններում նկատվում էր ներակնային ճնշման իջեցում: Ակնագնդի առաջահետին առանցքի երկարությունը ուղիղ համեմատական էր կարճատեսության աճին:

Մեր աշխատանքի արդյունքում վերլուծվել են սկնաբուժության տեսանկյունից առողջ երեխաների և դեռահասների, ինչպես նաև կեղծ, չբարդացած, բարդացած միոպիաներով երեխաների շերտագրման տվյալների քանակական ու որակական արդյունքները: Հստակ ցույց է տրվել, որ կարճատես երեխաների մոտ օպտիկական կոհերենտ տոմոգրաֆիայի օգտագործումը թույլ է տալիս հիվանդության վաղ փուլերում տարբերակել բարդացած կամ չբարդացած բնույթը, ինչպես նաև երեխաների և դեռահասների մոտ կանխատեսել միոպիայի ընթացքը:

TAMARA R. GEVORGYAN

OPTICAL COHERENCE TOMOGRAPHY IN THE COURSE OF EVALUATION OF MYOPIC DISEASE

S U M M A R Y

In the result of common accepted methods of ophthalmological investigation and joint optical coherent tomography central part of retina-uveal system analyzed in 128 children at the age of 7 to 15 years old among which 25 healthy children and teenagers, as well as, 103 children at different degrees of short-sightedness.

Tomographic examination of the patients have been taken functionally on the most important part: at the center of retina-in the macular and peripapillary zone. Taking into account the anatomical characteristics of examined parts of ocular fundus, for detailing the results of tomographic examination, they have been described on various segments: internal, upper, external, lower. The working characteristics of mapping have been used several internationally accepted most commonly applicable and informative forms: "Description of macular thickness", "Fast analyses of nerve fiber layers thickness".

For the first time general optical coherent tomographic data have been taken from healthy children, which have been the basis for taking comparative analysis with the data of short-sighted children. Children with short-sightedness have been examined during the primary examination, later on, once a year during 3 to 5 years.

As a result of self-deception, it became clear that in the progression of primary myopia, it was detected that retinal atrophy began from the external part of macular zone, to which later on internal part of subpapillary zone joined. During the progressive process the above mentioned two horizontal zones also joined the process.

It is considerable that during the common methods of investigation ophthalmoscopy, A-scan biometry, in 58 children of low degree of short-sightedness, in any case, one year later after second examination according to the strong refraction indexes any deviation of the eyeball anteroposterior length has been not registered. At the same time the comparative analyses of OCT from the 20 patients of the same group (40 eyes) the thinness of external and peripapillary internal sight of macula have been registered.

Specifically dynamic comparative analysis of the ophthalmotonus condition is particular interest. Although there is no evidence of high level intraocular pressure. In children with myopia tendency was detected relatively high ophthalmotonus. In the case of the miopic process stabilization the reduction of intraocular pressure was detected (the length of the front axle is directly proportional to the increase in myopia).

In the result of our research, from the ophthalmic viewpoint, the quantitative-qualitative results of healthy children and teenagers as well as children with the false, complicated, not complicated myopia were analyzed. It has been clearly shown that the use of optical coherent tomography in short-sighted children can distinguish between early stages of the disease and its complicated and not complicated nature, as well as, foresee myopic process in children and teenagers.

